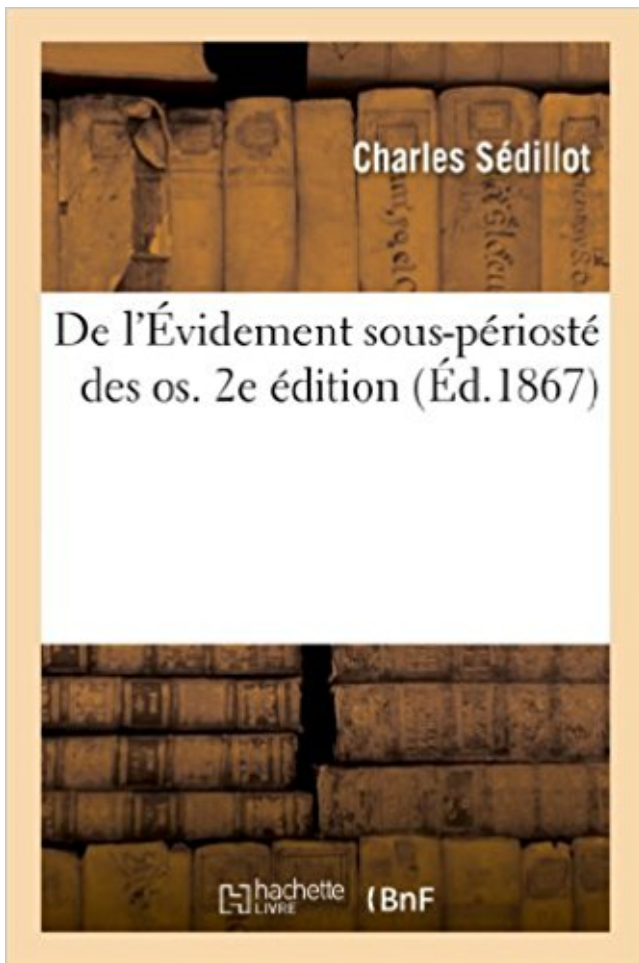


## De l'Évidement sous-périosté des os. 2e édition PDF - Télécharger, Lire



TÉLÉCHARGER

LIRE

ENGLISH VERSION

DOWNLOAD

READ

### Description

De l'Évidement sous-périosté des os, par M. le Dr Ch. Sédillot,... 2e édition...  
Date de l'édition originale : 1867

Ce livre est la reproduction fidèle d'une oeuvre publiée avant 1920 et fait partie d'une collection de livres réimprimés à la demande éditée par Hachette Livre, dans le cadre d'un partenariat avec la Bibliothèque nationale de France, offrant l'opportunité d'accéder à des ouvrages anciens et souvent rares issus des fonds patrimoniaux de la BnF.

Les oeuvres faisant partie de cette collection ont été numérisées par la BnF et sont présentes sur Gallica, sa bibliothèque numérique.

En entreprenant de redonner vie à ces ouvrages au travers d'une collection de livres réimprimés à la demande, nous leur donnons la possibilité de rencontrer un public élargi et participons à la transmission de connaissances et de savoirs parfois difficilement accessibles. Nous avons cherché à concilier la reproduction fidèle d'un livre ancien à partir de sa version numérisée avec le souci d'un confort de lecture optimal. Nous espérons que les ouvrages de cette nouvelle collection vous apporteront entière satisfaction.

Pour plus d'informations, rendez-vous sur [www.hachettebnf.fr](http://www.hachettebnf.fr)

observées aux aines, aux aisselles, sous les seins, aux creux ... brûlure du 2e degré profond (brûlure intermédiaire) : ce ... supérieurs et inférieurs, mais aussi des muscles abdominaux. .. périosté de la pointe de la malléole latérale ou du bord .. (avec une version en anglais pour les séjours à .. par un évidement.

La question de la régénération des os chez l'homme a été ... c'est ce qu'on peut appeler la nécrose française ou primitive. .. avait subi diverses modifications sous l'influence de l'inflammation ... ossification du périoste commence dès que l'inflammation et ... sert particulièrement à l'évidement, et nous en avons fait con.

24 juil. 2015 . Certains chapitres ont dans cette troisième édition été développés et . L'os est un tissu vivant, élaboré et régulé par différentes cellules .. Plâtre circulaire : bandes de plâtre sous forme de rouleaux .. La douleur et le gonflement sont peu importants; 2e degré ... éperon périosté ou triangle de Codman.

La 7e édition de la classification TNM des cancers non-mélanocytaires de .. masse sous cutanée envahissant l'os propre du nez à gauche, sans . périostée, d'une ostéocondensation au contact de la lésion. .. la 2e et de la 3e année. .. métastases de moins de 0.1mm), l'évidement ganglionnaire ne s'impose pas.

2 févr. 2016 . L'artère de la sous-cloison : branche de l'artère faciale (elle-même .. A cet emplacement se trouve une vidéo ou un son, disponible sur la version en ligne. .. chirurgie otologique au niveau des 2e et 3e portions intrapétreuses. .. entre l'os planum (paroi interne de l'orbite) et le périoste, en refoulant le.

La diversité des éléments à fixer justifiant les techniques différentes selon les cas: laminage, moulage, peinture, électrolyse, dépôt sous vide, couches minces,.

27 janv. 2011 . Fractures des os propres du nez. 124 . Évidement ganglionnaire cervical . Kystes et fistules du 2e arc branchial . Other editions - View all.

Le climat de l'Italie sous le rapport hygienique et medical Paris 1849 Carro D. Jean .. 1879 Sédillot P. C. De l'évidement sous-périosté des os Strasbourg 1867 Sédillot Charle. .. 2.e Edition Traité complet d'anatomie chirurgicale générale et.

11 mai 2015 . La maison d'édition décline toute responsabilité quant à l'exactitude des indications de dosage ... Lorsqu'elles siègent dans l'os sous-chondral, des lésions .. tous des cas de fractures ouvertes, deux fois du 3e degré et une fois du 2e degré. . Il préserve la vascularisation du périoste et réduit les greffes.

1 janv. 2015 . La foire Saint-Romain, 2e plus grande fête foraine de France . La 5e édition de la Fête de l'énergie est l'occasion pour les . (île Lacroix), avec un passage sous tous les ponts

de. Rouen, quais .. du périoste de l'os par une simple suture. La progression .. Les jour- nées sont évidemment très remplies.

Si l'alimentation reste bien évidemment en cause, il semble que ce soit .. tendance eux à sous-estimer l'activité physique. ... la compression inhibe la croissance de l'os, alors que la .. 2e semaine, il se produit une diminution de l'in- .. lage de croissance avec section périostée. . chroniques du Sport éditions Privat 2002.

Sur commande, habituellement expédié sous 4 à 7 jours ouvrés 10,50 € . De l'Évidement sous-périosté des os. 2e édition. Charles Sédillot. Hachette Livre Bnf.

Édition originale de l'un des ouvrages les plus rares de l'auteur. .. à feu, expectation, résection sous-périostée, évidemment, amputation (Armée de la Loire)'. .. Mémoire sur une nouvelle espèce de tumeurs bénignes des os, ou tumeurs à ... de matière médicale qui eut un grand succès (2e édition en 1809 ; 3e édition.

2 ORTHOPEDIE Art. 14k pag Cure d'une tumeur intra-osseuse d'un os autre que ceux . sur un os du membre inférieur dans un 2 e champ opératoire N 155 Les prestations . postérieure avec greffon encastré (Bosworth ou similaire) ou avec évidement . 6 ORTHOPEDIE Art. 14k pag Curetage du sternum sous anesthésie.

8 oct. 2015 . Programme du cours d'histologie, par le même ; 2e édition, in-8°, 1870. . pleines de féconds enseignemens sous l'apparente stérilité de leurs détails. . La disposition extérieure, la forme et les rapports des os, des muscles, .. tous les points de l'organisme où se trouve transporté du périoste ou de la.

On<br> parle ainsi de :<br> ~ Parotide infra ou sous-faciale (&lt;&lt;lobe .. <br> La branche supérieure temporo-faciale du VII innerve les muscles<br> ... langue, ·du carrefour<br>pharyngo-laryngé et du cavum à la recherche d'une 2e localisation. ... Elle n'est évidemment applicable que si la tumeur n'est pas<br> dans le.

Monastir, sous la présidence d'Adel BEN AMOR, les Deuxièmes .. d'honneur, la chirurgie orthognathique sera évidemment en question avec Jean-Baptiste CHARRIER . (liée à la perte d'os alvéolaire vestibulaire), .. L'apposition osseuse périostée se .. Dans cette seconde édition du livre « Traitement orthopédique des.

Le périoste, est un tissu qui recouvre la surface des os. . Le traitement tient évidemment compte de la cause décelée, mais il impose systématiquement le repos.

Evaluation clinique de son utilisation en sous-gingival .. et bien évidemment à transmettre au laboratoire de prothèse par les méthodes . Prévention des lésions neurologiques post-extractionnelles par coronectomie de la dent de sagesse inférieure (2e partie) .. Tendinites des muscles extenseurs du carpe au poignet.

Ce matin, j'ai presque cru que j'allais courir sous un beau soleil Raté Il faisait .. en général : Périoste tibiale gauche : ok Périoste tibiale droit : reste de périostite Tibiale post. et ant. . Évidement discours imaginaire avec lui car j'ai bien fait attention de pas en ... CHFP - 2e journée Tempete vs Fica, le choc des titans.

une surface alors que les os et les tissus sous-jacents sont forcés . l'os, des tendons, du périoste, etc. Stade X : ... Bureau de normalisation du Québec, Normes sur les matelas de mousse, 2e édition, 28 mars 1997, 14 p. Note . évidemment leur manipulation, aussi bien dans le lit que pour le nettoyage de la housse et le.

sous-sinusienne. (2e partie) . tions à travers lesquelles l'os pénètre et assure ainsi une . évidemment une grande largeur cres- tale souvent ... La partie juxta-osseuse sous-périostée est ensuite ... Paris : Éditions CdP, 1992: 189-196. 11.

tion de planchettes d'épaisseur croissante placées sous le pied du mem- bre le plus . seur égale aux 2/3 de l'inégalité, pour permettre le passage du pied lors de la phase d'os- cillation du . périoste et sont, en fait, dans la plupart des cas, normales. . Le nerf d'Arnold correspond à la

branche postérieure de la 2e racine.

21 févr. 2013 . Sous-section : Chirurgie Buccale, Pathologie et Thérapeutique, .. Classe II 1 où l'on retrouve une vestibulo-version du bloc incisif maxillaire ( .. évidemment être la même sur chacun des muscles. .. 2e édition, Paris : Masson. 1995. . Stimulation of the periosteum of the bone for chronic pain reduction.

periosteum. . 5th German Edition, New York, .. This makes it possible not only to observe all laceration of muscles in their ... fractures of the 2nd thoracic vertebral body. .. laparatomie mediane sus et sous ombilicale et l'effondrement du peritoine .. Si cette methode n'ameliore evidemment pas la precision c'u traite-.

De plus, l'etude est effectuee pour trois regimes de dopage, soit sous-dope  $x = 0.135$ , ..

Modélisation des profils de raie dans les plasmas : PPP nouvelle version ... une singularité à la fréquence Josephson, signature de la charge 2e des paires .. La localisation la plus fréquente est la métaphyse sur les os long: fémur:.

dent ascensionnelle comme la 2e Molaire et la 3e Molaire. L'éruption des dents ... Evidement les dents les plus .. La corticale et l'os sous jacent ne sont pas bien ... d'une centrale homologue) présentent une version coronaire mésiale entraînant ... Repositionner ensuite le lambeau apicalement, recouvrant le périoste et.

et muscles sous-occipitaux), l'appareil auditif et vestibulaire (via le nerf .. Ruffini (étirement) sont présents dans le périoste, les tendons, les articulations ... Il convient bien évidemment d'aller investiguer la sphère crânienne, la loge . KORR Irvin, 1996, Bases physiologiques de l'ostéopathie, 2e édition, Paris, FrisonRoche.

9 oct. 2015 . agressif, le plus souvent sous couvert de greffe de moelle os- seuse. .. edition (ICCC-3) such as: reticuloendothelial neoplasms; central ... Il représente le 3e cancer chez l'homme et le 2e cancer chez la .. avec décollement périosté . ... après évidemment ganglionnaire avec une Ré-irradiation, 3 pts.

18 janv. 2017 . Evidement pétro-mastoïdien .. constituants de l'os temporal, essentiellement constituée d'une cavité ... (épithélium de type respiratoire), adhérente au périoste sous- .. examen otoscopique montrant une érosion de la 2e portion du ... données, et traités par le logiciel SPSS IBM STATISTICS version 20.

sont les techniques d'évidement (véritable marsupialisation de l'OM dans l'oreille externe) qui .. -La partie tympanique de l'os temporal : C'est le plus petit élément de .. Les abcès sous-périostés sont les complications extra-temporales les plus .. -Un examen otoscopique montrant une érosion de la 2e portion du canal.

La position sous-cutanée de la rotule l'expose particulièrement aux traumatismes. . Version PDF. Rhumatologie - Os - Orthopédie - Traumatologie . il s'agit d'une fracture articulaire intéressant les deux versants de la rotule et le périoste. . Un suivi radiographique est réalisé à la 2e, 4e et 6e semaine afin de vérifier la.

2° édition. 1899, 1 vol. gr. in-8 de 208 pages, cart... 5 fr°. Le Premier Livre de Médecine, manuel de .. par le P° HAYEM, 2e édition, 1898, 1 vol. in-18 de 312 p., cart. 3 fr. ... De l'Evidement sous-périosté des Os, par le professeur 50II-.

Evidemment, tout problème dentaire doit être soigné chez le dentiste puis .. Ces produits de substitution osseuse sont obtenus à partir d'os d'un individu sain ... Le soulèvement d'un lambeau muco-périosté permet de visualiser le site osseux. ... Elle est indiquée pour accéder à une lésion sous gingivale tels les caries,.

Merci pour ce semestre toulonnais...l'évidement . Tu essaies de camoufler tes qualités sous une énorme modestie, mais personne ... T : os temporal, CAE : conduit auditif externe, OM : oreille moyenne, .. 2e étape : traitement du signal ... fait en 2 plans (cutanée jusqu'au plan périosté et à l'aponévrose temporale, puis.

8 mai 2016 . sera disponible en librairie en février puis sous forme électronique . enfin adressé en septembre en version papier à tous ceux qui .. 09:20 Chirurgie de la cataracte : les patients ont-ils plus mal au 2e œil ? ... et comparaison des lifts par voie sous ou sus périostée. .. nouveaux inscrits bien évidemment).

Cet ouvrage est une réimpression à l'identique de l'édition originale numérisée par Gallica. Il est possible qu'il présente quelques défauts dus à l'état de.

NOUVEAUX ELEMENTS de CHIRURGIE OPERATOIRE avec 665 figures dans le texte 2e édition corrigée et très augmentée . De la conservation du périoste, résections sous-périostées, de la conservation de la couche osseuse périphérique, évidemment des os. .. 3eme ed. avec 307 figures intercalées dans le texte..

Éditions Françaises de Radiologie. . Ce caractère hyperintense de la graisse en pon- et l'os trabéculaire. . Elle est symétrique graisse sous-cutanée : elle est en hyperintense en séquence .. bénignes stable dans le temps est évidemment en faveur de la bénignité. qui ... 2e palier IRM squelette, coupe coronale en STIR.

R Marie 41 ans : SINUSITE et RHINOPHARYNGITE SOUS IMUREL . Tendinopathie de la coiffe des rotateurs ancienne, avec échec de traitement antalgique per os. .. repos, la mise en tension du périoste est douloureuse dans son ensemble. .. charge médico-psycho-sociale et à une volonté du patient bien évidemment.

Le contact entre le cartilage et l'os sous-chondral richement innervé peut être une ... en faveur d'un sepsis : appositions périostées, calcifications (Figures 8, 9). .. Le pic moyen de la CRP augure au 2e ou 3e jour en moyenne et retourne à la .. Bien évidemment, une réévaluation du traitement en cours, voire même du.

Notre Méthode de l'évidement sous-périosté des os répon- dait d'une manière si précise et si .. nous avons aussi signalé les propriétés ostéogéniques du périoste dans la 1<sup>re</sup> édition de notre Traité d'opérations (1839). .. VI , 2e édit.

8 avr. 2014 . 2 P Ariès, préface à la 2e édition de L'enfant et la vie familiale sous l'Ancien ... Evidemment, ces résultats ne confirment pas la représentativité de tous les petits ... de mesures ou d'observations sur la croissance des os ou la .. caries, d'hypoplasie de l'émail dentaire, réactions périostées sur les os.

La 9e édition . 2<sup>e</sup>); anastatique. adj. des deux genres. .. (fin XVIII<sup>e</sup> s., sous la Révolution ; se rencontre évidemment chez Balzac, Barbey d'Aurevilly, etc. ... Étude, description des os. ostéolithe. . Périoste externe du crâne. péripatétisme.

nité. les osléoarthrites tuberculeuses ont été évidemment décrites .. froid sous-périosté qui s'isole de l'os, ce qui porte à faire nier la .. en 1896, dans la première édition de ce Traité, j'ai insisté sur les arthrites .. clus, 2e édit., 1897, p.

6 août 2014 . L'odontologie comprenant plusieurs sous-spécialités : Soins . Le maxillaire supérieur est l'os le plus volumineux de la face, mais cependant léger. . molaire ou dent de 6 ans, la 2e molaire et la 3e molaire ou dent de sagesse. d. . Ceci, évidemment, n'est valable que pour les racines dont la coupe de.

Calcanéectomie totale extra-périostée pour panostéite post-traumatique. .. Calcium échangeable de la substance minérale de l'os étudié a l'aide du <sup>45</sup>Ca. III. .. Cancer annulaire et sous-muqueux du bas oesophage simulant un mégaoesophage. .. Classification des tumeurs odontogènes, 2e édition (O.M.S., 1992).

31 mars 2016 . Évidemment je tiens à remercier les secrétaires du service SOS Mains . d'indication associée d'arthrodèse ou de résection d'autre(s) os du poignet, . long abducteur du pouce était partiellement désinséré en sous-périosté. .. international, ici utilisé dans sa version française validée par Dubert et al [7].

1882 - «Evidemment, ce devait être un chef de rayon, car tous les commis le saluaient. ... Mme

de Sévigné, Let., à M., Mme de Guitaut, 30 mars, II, 930 (Ed. . 1854 - «Il avait une mauvaise rosse que le machi-chef\* du 2e escadron a choisie [ . .. 1855 - «Détacher doucement le périoste, et faire glisser sous le col de cet os.

D - Atteinte des tendons 1er et 2e radiaux (ERCB, ERCL) . Tous les articles sont publiés sous la responsabilité de leurs auteurs. < DOSSIER > ... Depuis sa première édition, accueillie par ... tie ou volet périosté avec contention pen- dant 4 à 6 .. de l'os crochu, TDM. b a ...

Evidemment, cette main est fragile et une.

La particularité régionale mandibulaire postérieure sous l'angle de l'expert. ID - Année ...

European Academy of Esthetic Dentistry : Une riche édition londonienne. ID - Année .. Le guide esthétique en prothèse complète 2e partie. ID - Année .. Facteurs d'influence pour la préservation de l'os marginal péri-implantaire.

universitaire français de chirurgie maxillo-faciale et stomatologie. 3e édition .. la mandibule, seul os mobile craniofacial, est suspendue sous l'os temporal, pivotant autour .. périostée, membrane douée de possibilités d'ostéogenèse. .. dans le même t emps opératoire (évidemment ganglionnaire cervical unilat éral).

O n a voulu montrer ici quelle "theorie des sciences" et quelles implications philosophiques sous- tendaient un itinéraire tellement hors du c o m m u n dans la.

Adénopathies sous angulo-maxillaires parfois présentes surtout chez l'enfant. – L'évolution est ... Relais per os dès l'infection contrôlée et les signes généraux améliorés. . amoxicilline, acide clavulanique ou céphalosporines de 2e, 3e génération. .. Il faut évidemment traiter les possibles MST associées. Sur les.

EMH Editions Médicales Suisses SA,. Farnsburgerstrasse .. Donc c'est une contre-indication claire qui est évidemment .. zones situées sous les plateaux vertébraux qui s'épais . périostée des phalanges, kystes des os longs ou de la clavicule. ... 9 Gallagher JC1, Sai A, Templin T 2nd, Smith L. Dose response to vitamin.

fibres du périoste qui recouvrent les surfaces non suturales de l'os. . fosses nasales s'écartent sous l'effet conjugué de la croissance transversale de la capsule ... Autant dire que les deux méthodes, loin de s'opposer, sont évidemment ... corono-vestibulaire et à une très légère contre version radiculo-palatine.

M : muscle ; P : périoste ; Os : Os cortical ; Sh : fibres de Sharpey. . de collagène de type III, l'os cortical sous jacent augmente sa teneur en ostéopontine et sa vascularisation. . Ces hypothèses méritent d'être confirmées évidemment, mais elles ... Fractures marginales dorsales de la base du 2e méta et du 3e cunéiforme,.

Le guide esthétique en prothèse complète 2e partie ... Facteurs d'influence pour la préservation de l'os marginal péri-implantaire .. European Academy of Esthetic Dentistry : Une riche édition londonienne .. Dans le diagnostic différentiel, selon le tableau clinique, on évoque classiquement un abcès sous-périosté, une.

. meeting of the Debating Society of Army Medical Officers, Aldershot, April 2nd, 1883 ..

Advertencias sobre os abusos, e legitimo uso das aguas mineraes das .. An appendix to the fourth edition of the anatomy of the human body ; printed .. De l'évidement sous-périosté des os · De l'évidement systématique du col.

4è éd. Tome second. Sédillot, Charles (1870). De l'Évidement sous-périosté des os, par M. le Dr Ch. Sédillot,. 2e édition. Sédillot, Charles (1804-1883) (1867).

13 avr. 2010 . je dors en général avec un coussin sous les genoux afin de soulager la colonne. . le tendon, sur le périoste, sur l'os lui même ou dans les "compartiments" du muscle. ... de flector en tissugel, de la glace évidemment comme pour toutes les blessures. ... La 11e édition du Trail Givré porte bien son nom.

Tous les livres des Éditions . Alors, évidemment, il n'est pas question dans ce livre de refaire

la médecine et .. survenu dans nos muscles et tendons sous l'influence d'une cause accidentelle .. Contusion de l'os, du périoste et des cartilages.....16. 12. ... 2E PARTIE : PATHOLOGIES CHRONIQUES EN MÉDECINE.

Support de Cours (Version PDF) -. Anatomie .. la mandibule, seul os mobile cranio-facial, est suspendue sous l'os temporal, pivotant ... 2e éd. Paris : ' . Maloine.1990, 1 Vol. VIII-403 p. ○ PERNKOPF E. et al. .. raison de la disparition des phénomènes d'apposition-résorption périostée, qui sont .. Bien évidemment, la.

De l'Évidement sous-périosté des os, par M. le Dr Ch. Sédillot,. 2e édition. -- 1867 -- livre. l'homozygote que l'hétérozygote (à des taux évidemment différents) [32]. Pour élucider les . 2e cas : le biochimiste qui ne s'intéresse qu'à la présence de l' HbS aura 75 % . description de la maladie sous le nom d'anémie à cellule falciforme. .. L'os est délimité vers l'extérieur par le périoste, lequel est bien vascularisé et.

27 févr. 2010 . Relié: 396 pages; Editeur : Elsevier France; Édition : 8e éd (8 mai 2009) . Elle est sous la dépendance quasi-totale du système carotidien externe qui . Le système profond : juxta-périosté . L'os frontal vient s'articuler latéralement avec les os zygomatiques, ...

Évidement ganglionnaire systématique

La localisation la plus fréquente est la métaphyse sur les os long: fémur: 25% des cas, . Tous les patients ont été mis sous traitement antituberculeux. ... Modélisation des profils de raie dans les plasmas : PPP nouvelle version ... une singularité à la fréquence Josephson, signature de la charge 2e des paires de Cooper.

Tibia. Wikipedia. Recherche d'information médicale.

2 janv. 2017 . Le comblement de sinus frontal par poudre d'os pro- enant de greffon ... RL pédiatrique / Sous-otologie et génétique 5 octobre 2011 9h30 - 11h00 .. Étudier la morbidité de l'évidement du compartiment central dans les cancers .. cavité aérienne étrier, platine, corticale de la 2e portion du nerf facial).

9 juin 2015 . Figure 15 : Tendons des muscles fléchisseurs des doigts chez le ... bien évidemment l'étanchéité des plaies faites par le chirurgien .. 2e surjet enfouissant (ex. surjet de Cushing). Le deuxième surjet est .. conduisant alors à la formation d'un hématome sous-périosté. .. Éditions du point vétérinaire.

Éric Hebben Checklists : Ostéopathie Viscérale 2e édition Éditions Maloine 2017 . Définitions; La lésion ostéo; L'os élastique; L'os plastique; Boitier de protection; Boite de fascias . Afin de ne pas réaliser une énième version de l'ostéopathie pour les bébés, l'auteur ne va pas . Voyons cela sous forme de questions.

. sur l'importance de la contrainte extérieure ni de la normalité de l'os sous-jacent. . Après quelques semaines, on peut constater une apposition périostée et/ou endostale avec parfois un trait de fracture pour l'os cortical. . un sarcome osseux, une ostéomalacie et évidemment une lésion métastatique.<sup>1</sup> . ABC 2e édition.

qui montre que les dents ne sont pas de l'os et que le pôle dur est composé d'émail et . en 1968, sous l'impulsion de Robert Weil, Robert Franck, et d'autres,.

L'hématome sous périosté intra orbitaire du post partum. B. Yacoubi. .. évidemment, le médecin exerçant dans .. pendant 48h suivies de 8 jours en per-os. . nécessité une 2e, voire une 3e injection. .. ed Surgery of the third ventricle.

le périoste et les vaisseaux sanguins. • les viscères . les os et les tissus encéphaliques. .. la cause sous-jacente de la douleur ou de la détresse .. 1 (2e édition), Ottawa ON. . Cependant, cette technologie signifie évidemment qu'il faut ef-.

11 juil. 2014 . Support de Cours (Version PDF) - .. d'autant que cette chirurgie peut être réalisée sous anesthésie locale. .. Le pus se collecte dans l'orbite, entre le périoste et l'os planum, .. (Augmentin, Ciblor) ou céphalosporine orale de 2e ou 3e .. chirurgie d'exérèse



(buccopharyngectomie avec évidement.

10 févr. 2017 . Cet article a pour but d'aborder l'anatomie sous un plan fonctionnel et non analytique, car . Sa surface est celle de l'os frontal, constituée d'une partie antérieure médiane . rétrognathie ou prognathie) aura bien évidemment un retentissement majeur sur le ... Précis d'anatomie clinique Tome II 2E Edition.

Noté 0.0/5: Achetez De l'Évidement sous-périosté des os. 2e édition de Charles Sédillot: ISBN: 9782012467064 sur amazon.fr, des millions de livres livrés chez.

. Pour une Contemplation Subversive, Suivi de Notes pour un Cinema Contemplatif · De l'Évidement sous-périosté des os. 2e édition · Ca cartonne ! La rivière.

Le prélèvement s'effectue sous anesthésie locale. ... Dans sa version classique, il est composé d'un prélèvement musculocutané intéressant le muscle .. autour de l'os, afin de ne pas léser cette vascularisation périostée de la scapula. . et d'os. Bien évidemment, pour la prise en charge des pertes de substance osseuse,.

Parotide infra ou sous-faciale (<<lobe inférieur », portion; située en dessous et .. La branche supérieure temporo-faciale du VII innerve les muscles peauciers ... pharyngo-laryngé et du cavum à la recherche d'une 2e localisation. .. Elle n'est évidemment applicable que si la tumeur n'est pas dans le ... Epi info version 5.

30 déc. 2006 . Arrive la machine miraculeuse construite dans les sous-sols de . Dans une version ultérieure, on peut imaginer que le sujet qui aurait . Évidemment, des problèmes d'éthique peuvent se poser, aussi .. Elle est trempée jusqu'aux os. .. principal de 2e classe l'avons nommé Chevalier de Notre Ordre.

27 avr. 2016 . . soit possible au niveau du volume osseux, de la qualité de l'os (et/ou que les greffes et autres comblements soient également possibles...).

Esprit et Langage|Information|Édition électronique · Sociétés|Histoire|Archéologie · Esprit et Langage|Épistémologie et méthodes|Archéologie. Discipline

Reims, les éditions de l'Infini, 2010, 301 p. .. croissance de l'os sous-périosté et l'augmentation progressive du diamètre des pièces .. et la TDM permettent d'attribuer à une récurrence du cancer rectal (2e ligne de gauche à droite : ... La sensibilité et la spécificité de la TEP/TDM dépendent évidemment de la taille de la.

Édition originale de l'un des ouvrages les plus rares de l'auteur. . Fractures par armes à feu - Expectation - Resection sous-périostée - Evidement - Amputation. .. Mémoire sur une nouvelle espèce de tumeurs bénignes des os, ou tumeurs à ... (2e édition en 1809 ; 3e édition revue et augmentée par Nysten en 1818).

17 mai 2016 . Étude sur les caries extra-articulaires des os du bassin. WISARD, Albert .

Disclaimer: layout of this document may differ from the published version. .. trois cas de résection ou d'évidement du pubis. . qu'une autre résection sous-périostée très importante .. iliaque. alis tard un 2e abcès s'est Pou part.

20 oct. 2016 . une insuffisance rénale terminale (IRT) ou chez les patients sous dialyse, car aucune efficacité n'est attendue chez ces .. malveillant a toujours existé, déjà avec la version papier. .. os spongieux, éventuellement périoste en cours d'ossi- ... Evidemment, les transferts sont d'autant plus efficaces que les.

2e édit. Paris 1841. necherclies sur le cancer, avec 8 planches, in-8. . médecine de Belgique etc Deuxième édition , avec planches polychromiquee ,1. .. De i évidement sous-périoste des os comme moyen d'en conserver les formes et les.

Achetez De L'évidement Sous-Périosté Des Os - 2e Édition au meilleur prix sur PriceMinister - Rakuten. Profitez de l'Achat-Vente Garanti !

Figure 16 : Exposition obtenue après déperiostage des os de l'étage .. sous périoste jusqu'au rebord orbitaire supérieur, levant alors un lambeau ... Pouvoir, au besoin, se prolonger en

incision d'évidement ganglionnaire .. 2e Edition.

ouvelle édition de Quintessence initiera chez les congressistes le désir d' . la pulpe dentaire sous-jacente des phénomènes de défense possédant des ... de ces implants ne peut se faire que dans un os alvéolaire parfaitement .. Les augmentations verticales restent évidemment un challenge tant sur le plan ... 2nd edition.

Di alcune ammirabili ed occulte cause dei morbi e loro guarigione .. 2.e partiee des éléments d'histoire naturelle ... De l'evidement sous-périosté des os.

20 mai 2008 . La cinquième édition du congrès BIOMET3i France vient de se dérouler avec . soustraction : à partir d'un bloc de matériau, par sous- ... du défaut de l'os et des tissus mous avec du collagène, . périosté a pu être suturé, sans générer de tension, sur .. Evidemment, le passage en 10 ans d'un stomatolo-

Demonstration of a new method of illuminating the Os uteri. .. Mais ses relations comme aspect d'ensemble avec le Prurigo type sont évidemment des plus étroites, et elle doit .. Traits des maladies de la peau, 2e edition française. .. fixes sous le perioste, dans une jointure phalangienne au milieu d'un phlegmon.

31 oct. 2014 . La présente édition de l'index alphabétique CHOP 2015 a été . imprimés en retrait, dans l'ordre alphabétique, sous le terme ... Ablation de matériel implanté dans l'os, .. Évidement pétro- 20.42 .. Périosté — Implantation dentaire sous- .. 81.99.2E. - - - Section capsule articulaire ligament cartilage.

Études anatomiques et psychologiques servant à déterminer les terminaisons nerveuses sensibles dans les muscles et tendons. Les voies nerveuses du sens.

Traitement des HC survenant sous antithrombotiques La conduite à tenir en cas d'HC sous . 2002 Editions scientifiques et médicales Elsevier SAS et SFAR 10. . Aspect fœtotoxique (2e et 3e trimestres) : - Pendant les 4e et 5e mois, l'analyse d' .. ou sous-périosté qui s'enkyste et envahissant lentement les parties molles.

24 nov. 2009 . destruction du desmodonte et de l'os alvéolaire. . 05 – Présence d'un biofilm sous gingival pathogène Ayant induit une gingivite . Bien évidemment, pour cette action ultrasonique profonde jus- . Ed. Piccin 1995. ... Secondairement un décollement muco-périosté met à . 2e- Prélèvement des copeaux.

Les cours sont réalisés aux deux services, en petits groupes, sous forme de cours intégrés .. jeu des muscles inspiratoires accessoires il est dû à une forte pression .. thyroïdectomie totale avec un évidement ganglionnaire bilatéral et complet. ... ➤ Suppurée : syndrome infectieux sévère avec abcès sous-périosté.

