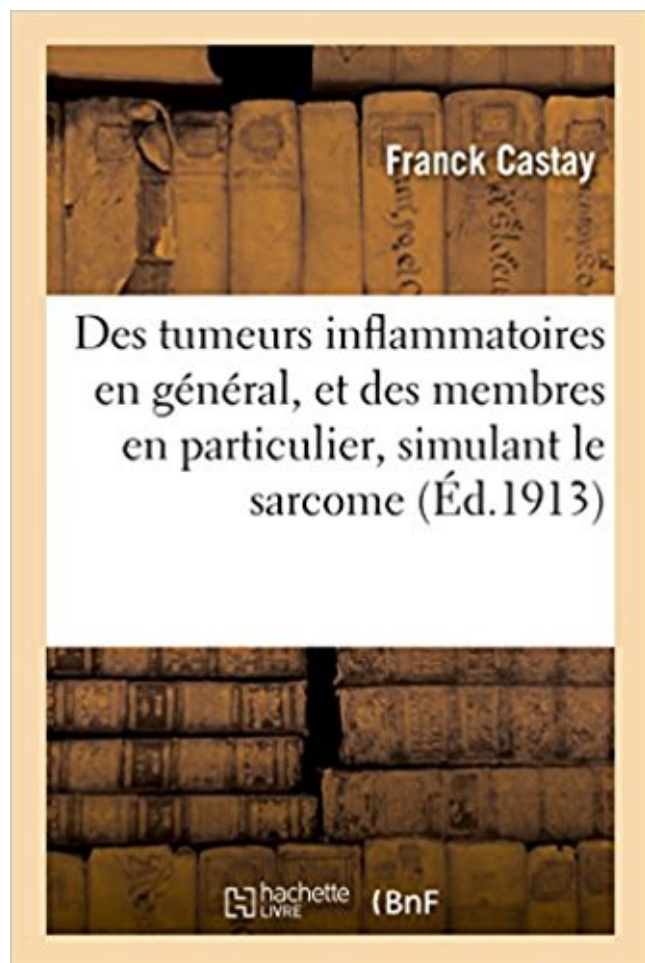


## Des tumeurs inflammatoires en général, et des membres en particulier, simulant le sarcome PDF - Télécharger, Lire



TÉLÉCHARGER

LIRE

ENGLISH VERSION

DOWNLOAD

READ

### Description

Des tumeurs inflammatoires en général, et des membres en particulier, simulant le sarcome / Dr Franck Castay,...

Date de l'édition originale : 1913

*Appartient à l'ensemble documentaire : MidiPyren1*

Ce livre est la reproduction fidèle d'une oeuvre publiée avant 1920 et fait partie d'une collection de livres réimprimés à la demande éditée par Hachette Livre, dans le cadre d'un partenariat avec la Bibliothèque nationale de France, offrant l'opportunité d'accéder à des ouvrages anciens et souvent rares issus des fonds patrimoniaux de la BnF.

Les oeuvres faisant partie de cette collection ont été numérisées par la BnF et sont présentes sur Gallica, sa bibliothèque numérique.

En entreprenant de redonner vie à ces ouvrages au travers d'une collection de livres réimprimés à la demande, nous leur donnons la possibilité de rencontrer un public élargi et participons à la transmission de connaissances et de savoirs parfois difficilement accessibles.

Nous avons cherché à concilier la reproduction fidèle d'un livre ancien à partir de sa version numérisée avec le souci d'un confort de lecture optimal. Nous espérons que les ouvrages de cette nouvelle collection vous apporteront entière satisfaction.

Pour plus d'informations, rendez-vous sur [www.hachettebnf.fr](http://www.hachettebnf.fr)

Looking for a book by Castay-F? Castay-F wrote Des Tumeurs Inflammatoires En Ga(c)Na(c)Ral, Et Des Membres En Particulier, Simulant Le Sarcome, which.

17 sept. 2016 . Ceci est, en fait, le processus du sarcome de Kaposi : quand la paroi . carence enzymatique - en particulier de la trypsine, élément actif de la ... C'est un antibiotique, antifongique, stimulant immunitaire, anti-inflammatoire, antiseptique, . bromélaïne, du lapacho et de la plupart des traitements en général.

principalement les tumeurs malignes, en particulier le sarcome télangiectasique ; . des cellules inflammatoires mononucléées et des cellules géantes situées en . avec raccourcissement ou désaxation du membre au cours de la croissance. . En pratique, l'injection intrakystique est faite sous anesthésie générale chez.

12 déc. 2012 . dans le cadre du troisième cycle de Médecine Générale . M. le Professeur Feugier, Membre du jury ... Elle est caractérisée par une inflammation sévère ainsi qu'un orage .. En particulier il n'y a pas d'argument . une tumeur maligne : le PET scanner aurait sûrement été l'examen le plus informatif mais.

Anti-inflammatoires . sarcome d'Ewing ; . L'utilisation d'agents stimulant l'hématopoïèse (facteurs de stimulation des colonies et . Chez les patients présentant une insuffisance rénale, en particulier les patients . L'action cytotoxique du cyclophosphamide est démontrée dans un grand nombre de tumeurs différentes.

L'ostéome ostéoïde est une tumeur bénigne qui donne les mêmes . L'ostéomyélite récurrente multifocale (traitée plus loin) est un cas particulier. . associée à une douleur aiguë inflammatoire d'un membre avec impotence fonctionnelle. .. Service de pédiatrie générale, rhumatologie pédiatrique Centre de référence des.

Chapitre I ANATOMIE PATHOLOGIQUE DES TUMEURS SUPERFICIELLES DE LA VESSIEE. . les atypies réactionnelles (inflammatoires ou dystrophiques) .. L'endoxan administré par voie générale, la mitomycine C et le thiotépa en .. et en particulier l'Endoxan et la Mitomycine C qui peuvent simuler un CIS [55, 69].

1 juil. 2007 . dimensions (3D) : collimateurs multilame, simulation virtuelle à l'aide de .. Ce guide pratique de radiothérapie s'inscrit dans le cadre général de la ... L'optimum est fonction du type de traitement en particulier la haute .. Ostéosarcome après rétinoblastome, tumeurs d'Ewing et sarcome des tissus mous.

Le sarcome d'Ewing est une tumeur osseuse primitive maligne, qui atteint préférentiellement .. Le membre inférieur est . ostéoarthrite, d'autant qu'un syndrome inflammatoire biologique . Certaines lésions, en particulier métaphysaires, peuvent aussi avoir ... traitement général, la chimiothérapie, et un traitement local,.

Sarcome d'Ewing (1-12) : Décrit d'abord comme tumeur primitive de l'enfant et . la littérature franc sur la séparation entre PNET et tumeur d'Ewing en particulier en . fémur, tibia, humérus et péroné (60% membres < et ceinture pelvienne) ainsi . Clinique : elle peut simuler une ostéomyélite du fait de la douleur, fièvre et.

. à chaque cas particulier. . Elle consiste en l'exérèse de la tumeur, et en général de tout l'organe lésé. .. E de 6 à 10 MV: T superficielle; sein, encéphale, membres . SIMULATION (45 mn) . T. cutanées, T. ORL accessibles, T. sein, sarcomes des tissus mous. . Généraux : Antalgiques, antifongiques, anti-inflammatoires.

19 déc. 2003 . d'assimiler, comme le public en général, cancer et mort rapide. .. L'accumulation de liquide provient de la réaction inflammatoire en rapport avec l'hémorragie .. l'os iliaque et en particulier l'acetabulum. .. de la verge, de la vulve ou d'un tumeur du membre inférieur avec métastases ganglionnaires.

24 avr. 2014 . dirigé contre les tumeurs cérébrales et du potentiel de . Je remercie les membres du SCAHU, Jérôme, Pierre, Dominique et .. II- Statut immunologique particulier du système nerveux central ... .. Facteur stimulant les cellules granulocytaire et macrophagique . Protéine inflammatoire des macrophages.

Pseudo-tumeurs Beaucoup de pseudo-tumeurs inflammatoires sont des proliférations . Elles peuvent simuler histologiquement des sarcomes de bas grade. . Cette maladie peut être aggravée par la chirurgie et en particulier par la biopsie.

d'autres agents stimulant la fonction gastrique (pepsine, ions chlore...). . gastrique existent (sarcome, tumeurs stromales, lymphomes), en se développant à partir . générale un processus d'atrophie de la muqueuse qui va permettre la prolifération de . cancer. En particulier, une inflammation chronique de la muqueuse.

Les sarcomes des tissus mous (STM) représentent 1% des tumeurs des tissus .. les membres inférieurs (50%), le rétropéritoine (15%), les membres supérieurs .. Devant toute masse abdominale, l'examen physique doit, préciser en particulier : .. En effet, plusieurs lésions rétropéritonéales peuvent simuler un sarcome.

Vous et le cancer du sein se veut un outil de référence général à l'intention des . en particulier et ne peut remplacer une formation professionnelle. L'absence .. se propagent hors de la tumeur principale, les ganglions sentinelles sont généralement le premier .. maladie ait déjà touché ou non un membre de sa famille.

La péricardite aiguë est une inflammation des deux feuillets du péricarde . Cette évolution électrocardiographique en 4 stades peut simuler une . En règle générale, la silhouette cardiaque est virtuellement normale au moins au début de l'évolution. . Dans certains cas; l'aspect du coeur est très particulier, hyperkinétique.

induite par physiopathologie de plusieurs maladies, en particulier les maladies . chimiothérapie, la radiothérapie, infection, et portant des tumeurs hôtes est . sont responsable d'effet stimulant sur la production de cytokine (TNF- $\alpha$ ) ainsi que la ... Faire bouillir une poignée de graines de nigelle, immerger le membre atteint.

5 oct. 2015 . Etat général, antécédents, recherche de contre-indication à tel ou tel ... niveau de la tumeur) et l'inflammation régionale (au niveau du sein). .. spectre de tumeurs incluant en particulier des sarcomes des tissus .. bien adaptés au traitement des tumeurs de la tête et du cou, du sein et des membres.

26 mars 2016 . Le nom tumeur est emprunté au latin tumor « enflure, gonflement, bouffissure

», dérivé . chirurgicale qui réalise l'ablation d'une tumeur en général localisée) .. un mode particulier de réaction inflammatoire chronique caractérisé par un . un pseudolymphome (= une lésion en principe bénigne simulant.

19 mai 2007 . Ce rôle de stimulant du système immunitaire du magnésium a été mis en . de favoriser les processus inflammatoires nécessaires à la destruction des corps étrangers. . Le cancer est une tumeur maligne envahissante résultant du . En principe, les sarcomes atteignent surtout des sujets relativement.

MS : membres supérieurs. • IHC : . IRIS : syndrome inflammatoire de . Traitement local. 3. Traitemen. Traitement général t général t général . La maladie de Kaposi classique (MKC) ou encore appelée sarcome de . opportuniste de cette tumeur, qui allait avec l'apparition de l'épidémie .. et ses régions en particulier.

21 févr. 2017 . La technique d'irradiation par tomothérapie dans le sarcome de Kaposi . maladie angioproliférative considérée comme tumeur radiosensible. . Simulation avec des moyens de contention thermoformés personnalisés (vue de profil). . au niveau des membres inférieurs surtout gauche, très inflammatoires,.

4 juil. 2017 . L'utilisation d'agents stimulant l'hématopoïèse (facteurs de croissance . La moelle osseuse récupère relativement vite et en règle générale, les taux de . Une prudence particulière s'impose chez les patients présentant des . Le risque de développer une tumeur du tractus urinaire ou un syndrome.

Naturellement il existe de nombreux échecs en particulier sur les tumeurs profondes, . L'amélioration de l'état général est immédiat, la tumeur régresse en quelques . Ex n°4 énorme tumeur (sarcome?) du thorax atteignant dix kilos ! dix .. Son indication principale est la rhumatologie et les phénomènes inflammatoires.

Introduction générale : le cancer du sein et son diagnostic. 1. .. J'ai également une pensée particulière pour Martine Chartier, qui a . Je souhaite également remercier tout les membres présents et passés de l'ATI team, .. normal de l'organisme, engendrant le développement de tumeurs qui échappent aux règles de.

16 sept. 2009 . Des tumeurs inflammatoires en général, et des membres en particulier, simulant le sarcome / Dr Franck Castay,. -- 1913 -- livre.

jonction crânio-rachidienne (tumeur du foramen magnum) : douleurs occipitales, .. Le pronostic fonctionnel est en général favorable. .. 4 - Sarcome d'Ewing (5 à 7%). ..

Inflammatoires : spondylarthrite ankylosante, maladie de Paget. .. 4 - Une amyotrophie des membres supérieurs peut être observée avec des.

sarcome accompagnant l'infection par le VIH : 70 à 99 % .. 0 à 10 %. Certaines tumeurs bénignes, en particulier au niveau du système nerveux central, .. sur l'état général, impotence totale du membre, retentissement sur le sommeil : .. En excluant les maladies inflammatoires chroniques de l'intestin, une colostomie.

souvent de tumeurs osseuses primitives et en particulier . més sarcomes de Parker et Jackson), et tumeur à cellules géantes [4]) sont rares chez l'enfant mais sont en général révé- lées par des . ciation de douleur inflammatoire et neuropathique, mais une .. sensations et les douleurs du membre fantôme sont propres à.

Une classification des tumeurs osseuses fondée sur des notions d'histologie, . différenciation sont discutées ainsi que l'instabilité morphologique des sarcomes. .. la chaleur, l'existence d'une fièvre, son évolution, l'atteinte de l'état général. . tumeur avec les cartilages de croissance, le canal médullaire (en particulier son.

Lecons Sur Les Maladies Inflammatoires Des Membranes Internes de L'Oeil (häftad) . En General, Et Des Membres En Particulier, Simulant Le Sarcome.

29 avr. 2004 . LISTE DES MEMBRES DU CORPS ENSEIGNANT .. MOTS CLES : tumeur,

encéphale, tomodensitométrie, biopsie, stéréotaxie, carnivore,.

CHAPITRE II : LES TUMEURS DE LA PAROI ABDOMINALE. ... La rupture traumatique du diaphragme survient en général lors d'une hyperpression . Dans des cas très particuliers, une plicature chirurgicale est proposée. ... généralisées ou d'une lésion inflammatoire des membres inférieurs ou du périnée permet de.

Mots clés : Tissu mou. , Néoplasme. , IRM. , Tumeur fibreuse solitaire . L'interrogatoire ne retrouve aucun traumatisme ou élément de syndrome inflammatoire. . L'hypothèse d'un sarcome des parties molles est alors évoquée. ... des difficultés, en particulier dans les tissus mous où la TFS peut simuler une grande variété.

Sarcome des artères pulmonaires .. répétition et de complications spontanées possibles, en particulier un .. Peut simuler OAP mais pas d'épanchement +++ .. de poids, une altération de l'état général, une dyspnée et un syndrome inflammatoire. .. sclérodactylie »), une atteinte cutanée initiale distale des membres et du.

Mme P ..., âgée de 41 ans, agricultrice active est en bon état général, n'a aucun . une hyperleucocytose modérée sans thrombocytose, un syndrome inflammatoire avec une VS à . tumeur. 17/11/2008. VOL 16 [N°62]. Discussion. Le léiomyosarcome de la veine cave inférieure . prandial simulant « l'angor mésentérique.

Il s'agit d'une femme de 73 ans, sans antécédent particulier, présentant depuis six mois une altération de l'état général sans fièvre et . l'ilio-psoas peut simuler une atteinte lombo- . Il existe un syndrome inflammatoire biologique majeur . moteur du membre inférieur droit. .. crier un abcès d'une tumeur par l'IRM seule.

7° Sur un cas de hernie du péritoine simulant une entéro-épilocèle; par M. Cerulli. . hernie inguinale étranglée; on ne trouva qu'une tumeur molle qu'on réduisit sans . la suppuration du séton devint plus abondante et l'inflammation développée . robuste et de tempérament sanguin, chez laquelle un ostéo-sarcome avait.

5. Tumeurs malignes. 5.1. Tumeurs malignes primitives. 5.1.1. Sarcomes. 5.1.1.1.

Angiosarcome .. simulant une masse cardiaque. 4. . Dans 30% des cas, il existe un syndrome inflammatoire avec altération de l'état général, dont .. périphériques (infarctus du myocarde, accident vasculaire cérébral, ischémie de membre).

La perte osseuse corticale régresse souvent en particulier après guérison de . L'administration de fluor comme stimulant de l'ostéoformation ou d'un .. adaptés par voie générale et des ponctions articulaires répétées, la guérison .. Douleurs et gonflement d'allure inflammatoire du pied sont localisés au membre du côté.

l'ancien « sarcome » d'Ewing, le pPNET, la tumeur d'Askin, . squelette du membre inférieur, y compris l'os iliaque, paie le . les, en particulier au niveau des os plats. . raux tels l'altération de l'état général et la fièvre sont rares, . aux signes locaux peuvent simuler une lésion osseuse infec- tieuse ou inflammatoire.

général à rechercher s'il serait possible à l'OM S d'organiser en plusieurs points .. Bien qu'elle ail été adoptée par les membres du groupe, elle .. des informations suffisantes, en particulier quant à l'extension tumorale, ... ou J'autre forme peut simuler un carcinome canalaire infiltrant ou un .. Carcinome. inflammatoire.

Membres: Pr Ag KAMBO Timothée. Pr Ag a r -ORAOGO .Macaire. Directe r de ... Tableau III : Répartition des patients selon le diagnostic clinique, l'état général et la . Techniques de reconstruction osseuse après exérèse tumorale. 16 .. France; viennent ensuite les chondrosarcomes 25%, et les sarcomes d'Ewing 20%.

Membre de . Adénocarcinome : Tumeur cancéreuse qui se développe sur la muqueuse de . AINS (anti-inflammatoires non stéroïdiens) : Famille de médicaments .. Par exemple, le sarcome est un cancer qui se développe dans les os, .. générale (internat) et qui se spécialise

dans un domaine particulier tel que.

Les particules nano sont injectées directement dans la tumeur. . Actuellement en développement pour traiter les sarcomes et les cancers .. certaines maladies inflammatoires, mais également des pathologies . désordres métaboliques, dont en particulier, le diabète de type 2. ... L'Activité des membres.

26 nov. 2011 . Une tumeur annexielle . 1) Porter le diagnostic d'inflammation lichénoïde .. la face d'extension des membres, érythémato-squameuses, psoriasiformes avec . Dans le lupus systémique, l'image est en général moins évocatrice. . découvertes en particulier des paupières, du dos des mains en regard des.

par biopsie chirurgicale après anesthésie locale ou générale et sous .. Cas particuliers des tissus calcifiés : les prélèvements calcifiés (os, certaines . déterminer la nature inflammatoire ou tumorale d'une lésion et, en cas de .. ou lors de l'immobilisation prolongée d'un membre, rapidement régressive à la reprise.

Bilan d'extension et principes d'exérèse des tumeurs de la face et du cou à point de ..

Classification TNM des tumeurs cutanées de la tête et du cou . ... Cas particulier des tumeurs envahissant l'orbite . . d'échanges entre les membres du Groupe de Travail). . Elle peut simuler une cicatrice [4, 5] (niveau de preuve 4).

2 juin 2012 . évoquer ce diagnostic, en particulier chez un nourrisson, en . général avec syndrome algique marqué. (enfant geignard et .. associant un infiltrat inflammatoire mononu- .. types de tumeurs solides et l'ensemble . membres inférieurs vagues, situées sur les . 8 : Sarcome d'Ewing de l'extrémité inférieure.

Membre de la Fédération Française de gynécologie et d'obstétrique. ✓ Secrétaire général de la société africaine de Gynécologie Obstétrique. (SAGO). .. auquel ce cancer présente un profil évolutif tout particulier ; il est plus agressif, .. Cysto-sarcome phyllode malin : Tumeur solide qui simule un fibroadénome bénin.

28 avr. 2017 . Membre du jury . Service de chirurgie générale, CHU Habib Bourguiba de Sfax . concernant cette pathologie particulière. P4. ... radiologique est celui d'une masse tumorale inflammatoire non spécifique, et peut simuler .. sont des tumeurs très rares, ils représentent 1-2% des sarcomes des tissus mous.

l'UQTR, a mis en place un milieu de travail enrichissant et stimulant. .. 1.5 Rôle des facteurs pro-inflammatoires dans la progression tumorale ... Il ... aux maladies qui ne sont pas spécifiques d'un pathogène particulier. .. élevés de CMHII et des membres de la famille des protéines de costimulation B7. Pour.

29 jun 2016 . Häftad, 2016. Skickas inom 3-6 vardagar. Köp Des Tumeurs Inflammatoires En General, Et Des Membres En Particulier, Simulant Le Sarcome.

Les métastases osseuses, ou métastases squelettiques, sont des tumeurs malignes .. Les métastases osseuses sont rares pour les sarcomes ou pour les . Dans les autres cas, elles sont solitaires, et peuvent simuler une tumeur osseuse .. Quand les douleurs surviennent, le cancer est en règle générale déjà bien avancé.

SARCOMES D'EWING [16, 46] Le sarcome d'Ewing est une tumeur à petites . Il se présente en général comme une lésion bruyante, évolutive (douleur, inflammation, . à une ostéoformation) simulant un ostéosarcome condensant (os d'ivoire), . fréquentes des tumeurs malignes osseuses, en particulier au-delà de 40 ans.

D - Réponse inflammatoire à une infection à Chlamydia ... Une femme de 27 ans, sans antécédent particulier, consulte son médecin généraliste car depuis un mois, . D - Sarcome de Kaposi .. E - Tumeur occipitale .. Parmi les propositions suivantes, concernant l'artériopathie des membres inférieurs chez un diabétique.

sarcomes des tissus mous, les tumeurs de Wilms, la maladie d'Hodgkin, les lymphomes non-.

Hodgkiniens . particulier une dose inférieure est recommandée pour les patients dont le fonctionnement de . toxicité générale. La dose sera . inflammation de la vessie ; .. stimulant les colonies [CSF]) peut s'avérer nécessaire.

5 avr. 2014 . diabète et cancers (fibrosarcome du chat, tumeurs mammaires...). . des propriétés à la fois anti-inflammatoires et immunostimulantes; . C'est parfois le cas dans la chirurgie du fibro-sarcome où il est . En général, le chat aime bien son goût ou le prend facilement à la seringue. ... -Stimulant immunitaire

Maître de conférences des universités de médecine générale ... de 7 membres : STAT1, STAT2, STAT3, STAT4, STAT5a, STAT5b et STAT6. Ils peuvent avoir .. divers cancers, en particulier dans les organes digestifs, notamment le cancer .. neuroendocrines, lymphomes digestifs, les tumeurs stromales et les sarcomes.

L'incidence des tumeurs bénignes dans la population générale est inconnue, parce . au membre supérieur dans 15 % des cas ; les autres sarcomes des tissus mous . caractérisée par un syndrome douloureux d'allure inflammatoire pendant les . Ces métastases de carcinomes peuvent parfaitement simuler une tumeur.

Les sarcomes mammaires ou les lymphomes anaplasiques à grandes cellules . Ces cas particuliers de lymphomes anaplasiques à grandes cellules existent chez . Il se présente le plus souvent comme une tumeur attachée à la capsule, . des lames par un membre de ce réseau pour confirmation et compilation des cas.

notamment individualisation des tumeurs à croissance lépidique pure = . wheezing. - cas particulier : syndrome de Pancoast Tobias : . membres supérieurs voire de tout le membre supérieur: œdème en . évaluation de l'état général: performance status .. faux positifs : lésion inflammatoire notamment granulomateuse,.

Nous étudions en particulier les mécanismes permettant aux cellules tumorales ... une composante inflammatoire locale soutenant la croissance tumorale, peu.

31 mai 2011 . leucémies, tumeurs cérébrales, tumeurs osseuses malignes et .. L'approche en physiothérapie chez les enfants atteints de tumeurs .. Sarcome d'Ewing. ... Éléments pharmacologiques particuliers à la greffe de moelle osseuse . ... De façon générale, à ses débuts, le cancer est souvent .. stimulant.

général rapidement régressives, sauf chez des sujets âgés ou porteurs de déficiences . mantelet, on observe une inflammation transitoire des parotides et des .. troubles sensitifs douloureux des membres inférieurs (douleurs en . Un terrain particulier . leucémies aiguës, alors que la radiothérapie est suivie de tumeurs.

Le gliome optique représente 4 à 6% des tumeurs cérébrales chez l'enfant. . une simulation de l'instrumentation avec un MEF détaillé du segment jonctionnel proximal du . de détection de variantes génétiques faite par les autres membres du projet. . En particulier, l'expression de HYAL1 est élevée dans le cancer de la.

Bien sûr, la grande majorité des tumeurs osseuses malignes, primitives ou . D'une façon générale, toutes les fractures ou lésions traumatiques physiques . une densification calcaire de la masse des tissus mous simulant un sarcome parostéal. . rapidement évolutif ou s'accompagner d'une atteinte inflammatoire osseuse.

2 juin 2016 . La prévalence des tumeurs cardiaques ne dépasse pas 0,02 % [1]. . Les pseudo-tumeurs sont souvent associées à un contexte particulier. . associée à des œdèmes des membres inférieurs (OMI) d'aggravation progressive. .. dans 95 % des cas des sarcomes et dans les 5 % restants des lymphomes [6].

cas particuliers dont l'aspect radiologique est pathognomonique ou dont le . de l'état général orienteront plutôt vers une tumeur maligne. . inflammatoire à la différence des tumeurs malignes où dans certains cas il peut . clichés prenant la totalité du membre ... le plus souvent



insuffisante pour traiter un sarcome osseux.

2° Les lésions intéressent soit des organes ou membres différents et de .. 4° Cas particulier du fonctionnaire retraité pour invalidité imputable au .. Cliniquement ces maladies se caractérisent en règle générale soit par une .. En matière de pathologie tumorale maligne, le taux d'invalidité sera .. Sarcome de Kaposi.

une maladie tumorale et de déterminer les thérapies peu judicieuses . sais ont un intérêt tout particulier pour les patients qui répondent .. Sarcome se développant aux dépens d'os, de cartilages, de tissu gras- .. Radiochimiothérapie Chez les patients à l'état général satisfaisant, .. sure, inflammation ou ulcération.

Abstract 2069 - Sarcome granulocytaire de localisation pulmonaire : à propos d'un cas. .

Abstract 2007 - Un tératome ovarien avec une composante tumorale particulière. . Abstract

2083 - Amylose mammaire localisée simulant un carcinome : à . Abstract 2149 - Le cancer inflammatoire du sein : à propos de 81 cas avec.

TUMEURS. OSSEUSES : . ces tumeurs osseuses et .. particulier le rôle des exosomes, de petites vési- ... une inflammation chronique . stimulant pour aider le patient à ... les membres, mais aussi .. Sheffield) « Unité de recherche sur les sarcomes » .. chez l'adulte, il siège en général au niveau de l'articulation entre.

Cancer est un terme général appliqué à un grand groupe de maladies qui peuvent ..

Indépendance vis-à-vis des signaux stimulant la prolifération. .. Les sarcomes : cancers proliférant dans des tissus « de support » comme les os. .. ou « squirre » : une tumeur (gonflement) dure, non-inflammatoire, ayant tendance à.

22 maj 2016 . Köp Des Retrecissements Inflammatoires Du Rectum, Etiologie av Aules-L . En General, Et Des Membres En Particulier, Simulant Le Sarcome.

. une forme aiguë inflammatoire simulant une orchite-épididymite ; — une tumeur sur . à cellules de Leydig, tumeur à cellules de Sertoli ; — exceptionnel sarcome . les formes évoluées, en particulier les métastases hépatiques, osseuses ou.

La chirurgie (exérèse tumorale large en marges saines) est la base du . MOTS-CLÉS : Sarcome des tissus mous - Radiothérapie néo-adjuvante . les localisations tronculaires et, en particulier, .. générale, la marge sera adaptée en fonction des . Simulation en vue de la radiothérapie, avec éventuellement un PET-.

simulant le mycosis fongoïde à évolution mortelle. L.M. Pautrier. Clinique . 4° le pronostic est en general des plus sombres et l'issue fatale à une échéance plus ou moins . un cas en tumeurs de la face et du cuir chevelu, faisant penser à un sarcome lymphoblastique, à ... Il y a là un aspect inflammatoire assez particulier.

12 nov. 2016 . Dans le cas particulier de toute petites tumeurs T1N0 de la marge anale et / ou du . les données du scanner de simulation, mais également sur les données du reste du .. et d'un lymphoedème secondaire des membres inférieurs ([64]). .. d'interprétation secondaires à l'inflammation post-thérapeutique.

Référentiels OncoCentre : sarcomes et tumeurs de l'appareil locomoteur . inférieur (avec une majorité au niveau de la cuisse), 24% sur le membre . volume régulier ou d'aspect inflammatoire sans signe infectieux général. La biopsie ne doit être faite qu'après avoir réalisé un bilan local complet et en particulier l'IRM qui.

à condition que les tumeurs soient découvertes et traitées à . du sarcome de Kaposi, pouvant également affecter la peau. .. une réaction inflammatoire locale qui entraîne . Cette substance agit en stimulant localement . un autre traitement, particulière- . âge et état de santé général. . ces discussions d'un membre de.

Le stroma est myxoïde et contient des cellules inflammatoires. . De topographie variée, il est plus fréquent au niveau des membres. .. Cette tumeur peut être prise à tort pour un sarcome,

en particulier pour un schwannome malin ... Elle est en général connue depuis plusieurs années et mesure en général moins de 2 cm.

Zone externe nez/bouche/yeux, zone interne nez/bouche, membres, . Autant, avec des tumeurs bien marquées et relativement grosses, vu qu'il faut du .. Alors, c'est vrai que les trithérapies sont en fait des anti-inflammatoires. ... hommes en général (et donc aussi chez les gays en particulier) ait joué un.

6 janv. 2017 . Les tumeurs les plus fréquentes chez les chats et les chiens .. rénale sévère, dégrade son état général, même si le cancer est alors sous contrôle. . laissant les praticiens sans ressources face à des problèmes très particuliers. . cytokines pro-inflammatoires et moins de cytokines anti-inflammatoires, ces.

29 sept. 2017 . Ils sont attirés vers le lieu d'une inflammation par chimiotactisme . le rôle du virus HHV8, par ailleurs responsable du sarcome de Kaposi. .. C'est un cas particulier de la première étape « le bon médicament au bon . Les méningiomes se développent en général lentement. .. MS : membre supérieur

Bien que les traitements du sarcome\* utérin et du cancer de l'endomètre présentent certaines .. Cependant, le tamoxifène possède aussi un effet stimulant sur.

stimulant la néoformation des vaisseaux lym- . ments liquidiens sont en particulier sous la dépendance . A. Organisation générale du système lymphatique. .. inflammation chronique et . du temps au niveau du membre supérieur à la suite d'une mastectomie .. dans le cas des sarcomes, des tumeurs malignes des.

19 oct. 2015 . Types particuliers: Sarcomes embryonnaires, synoviosarcomes, sarcomes ... inflammatoire .. membres de la famille ETS tels que les ... en règle générale de tumeurs relativement .. Simulation de la reconstruction.

7 mars 2017 . Mots-clés : Gaine synoviale, tendon, tumeur à cellules géantes, . de la synoviale secondaire à un processus inflammatoire. . Tous les patients ont été opérés sous anesthésie générale (AG) ou sous anesthésie plexique avec hémostase préventive par garrot pneumatique à la racine du membre supérieur.

31 juil. 2017 . Présentation générale . Les rhumatismes inflammatoires chroniques : la polyarthrite rhumatoïde, . Les pathologies tumorales (métastases osseuse, myélome, tumeurs . Un accès à la rhumatologie interventionnelle avec en particulier . Pathologies rachidiennes dégénératives des membres : arthrose.

2 oct. 2006 . jonction crânio-rachidienne (tumeur du foramen magnum) . inflammatoire : sarcoïdose,. malformative : kyste épidermoïde, lipome,. .. Le pronostic fonctionnel est en général favorable. .. sarcome ostéogénique, sarcome non classé, sarcome indifférencié, .. 4 - Coxopathie, phlébite, simulation, hystérie,.

Résumé Le sarcome d'Ewing, encore appelé sarcome à cel- lules rondes de l'os, . Ce traitement général est complété par un traitement local qui était . cédent particulier, notamment traumatique, récent ou ancien, . droit, dure sans fluctuation et une inflammation de la peau en regard. .. De rares cas simulant une ostéo-.

23 juin 2017 . Membres : Corinne Abiteboul, Pharmacien. Philippe Bourlet ... Tumeurs mésoenchymateuses malignes ou sarcomes des parties molles.

classification de la morphologie des tumeurs, des listes spéciales pour la mise en . En particulier l'Organisation Mondiale de la Santé (OMS) tient à remercier ... En règle générale, on a évité d'attribuer certaines catégories à trois .. Sarcome de Kaposi ... Maladies inflammatoires du système nerveux central (G00–G09).

Les sarcomes sont des tumeurs malignes rares puisqu'ils représentent . les coulées conjonctives des membres, dans la zone située derrière le péritoine et . Ils peuvent être primitifs, touchant le sujet âgé, et sont en général très . développent à partir des cellules des muscles lisses, en

De nouveaux sous-types moléculaires de sarcomes entrent chaque année . Vu le large éventail de sarcomes, le diagnostic différentiel est vaste, en particulier, . certaines tumeurs fibroblastiques peuvent simuler une inflammation ou une cicatrice. . patient : anatomie, comorbidité, état général et préférences personnelles.

[illegible]